

*Clinical evaluation of the lip swelling*

Manoel Medeiros Jr.<sup>1</sup>, Maria Ilma Araújo<sup>2</sup>, Olívia Bacellar<sup>3</sup>, Andréa Cristina Soares Barreto<sup>4</sup>, Cristiane Brito Pereira<sup>4</sup>, Newton Sales Guimarães<sup>5</sup>

1 – Mestre em Medicina; 2 – Doutora em Imunologia; 3 - Mestre em Imunologia; 4 - Médicas do Ambulatório de Alergia. Serviço de Imunologia - HUPES-UFBA; 5 – Pro-fessor Adjunto de Dermatologia - UFBA

**Resumo**

**Objetivo:** O edema labial é uma manifestação clínica habitualmente avaliada e tratada por especialistas em alergia e, em algumas situações, constitui um de-safio diagnóstico.

**Métodos:** Apresentação de um caso em adolescente com edema labial.

**Resultados:** O exame anatomopatológico firmou o diagnóstico de S. Melkersson-Rosenthal.

**Conclusões:** O presente artigo faz uma revisão so-bre o tema e apresenta um caso clínico, onde são dis-cutidos o diagnóstico diferencial e a abordagem tera-pêutica de um caso de edema labial.

Rev. bras. alerg. imunopatol. 2000; 23(2):92-98 angioedema, edema labial, queilite granulomatosa, síndrome de Melkersson-Rosenthal, talidomida.

**Abstract**

**Objective:** Lip swelling is a clinical picture often evaluated and treated by allergists. In some cases the diagnosis could be arduous.

**Methods:** Presentation of a male adolescent with a recurrent lip swelling.

**Results:** Anatomic-pathological findings confirm the Melkersson-Rosenthal syndrome.

**Conclusions:** In this issue, a review of datas about this theme is presented, illustrated with a case report, where the differential diagnosis and therapy are dis-cussed.

Rev. bras. alerg. imunopatol. 2000; 23(2):92-98 angioedema, lip swelling, queilitis granulomatosa, Melkersson-Rosenthal syndrome, talidomida

**Introdução**

O edema labial pode constituir um grande pro-blema diagnóstico e terapêutico em determinados pacientes. O presente trabalho discute a etiopato-genia, o diagnóstico diferencial e a abordagem te-rapêutica desta entidade clínica,

**Relato do caso**

DMSV, adolescente do sexo masculino, 14 anos, queixava-se de edema recorrente do lábio superior há cerca de um ano. Inicialmente, os episódios de edema eram fugazes e periódicos e regrediam com o uso de anti-histamínicos. Poste-riormente, os episódios passaram a ser mais dura-douros e mesmo com o uso periódico de corticos-teróides não ocorria a remissão total do edema e houve o desenvolvimento de macroqueilia. Asso-ciava o início dos sintomas com a colocação de um aparelho ortodôntico e relacionava o agrava-mento do edema labial com a ingestão de "cat-chup" nos alimentos. Referia também discreta parestesia no lábio afetado, mas não relatava sin-tomas em qualquer outro órgão ou sistema, exce-to um aumento ponderal de cerca de 4kg nos últi-mos três meses. A história patológica progressiva e familiar nada revelavam. Ao exame físico, obser-vava-se macroqueilia de lábio superior, represen-tada por edema endurecido, sem eritema, além da presença de língua escrotal e hipertrofia de papi-las gengivais ([figura 1](#)). Não apresentava sinais dentários sugestivos de focos infecciosos e tinha instalado em suas arcadas dentárias, um aparelho ortodôntico, constituído de peças de metal e ligas de borracha.

A avaliação laboratorial incluiu hemograma completo, VHS, C3, C4, inibidor de C1 esterase, análise de urina, ácido fólico, eletroforese de pro-teínas plasmáticas, cálcio, fator anti-nuclear, so-riologia para hepatites B e C e dosagem de IgE total e específica para látex. À exceção do VHS de 30 mm na 1ª hora (valor normal dez a 20), to-dos os demais resultados foram normais ou nega-tivos. Adicionalmente, os testes cutâneos de leitu-ra imediata para antígenos inaláveis, alimentares e látex foram negativos, o mesmo acontecendo com os testes de contato, PPD e provas de provo-cação oral com aditivos alimentares (tartrazina e benzoato de sódio), controlada com placebo. Os exames radiológicos do tórax e da face foram normais.

Foi realizada biópsia da lesão e o exame histo-lógico mostrou ausência de BAAR e presença, na lâmina própria, de linfócitos, macrófagos e célu-las epitelióides, formando pequenos granulomas no conjuntivo e perivascular,

ilustrada por um caso clínico.

As diversas causas do edema labial são apresentadas na [tabela 1](#).

O angioedema pode ser decorrente de mecanismos alérgicos e não alérgicos. Os principais mediadores envolvidos, como a histamina, leucotrienos e cininas, atuam sobre a musculatura lisa de vasos sanguíneos, promovendo vaso dilatação temporária, o que permite a fugacidade dessas lesões, além da remissão completa do quadro após algumas horas ou mesmo dias, sem seqüelas. As reações mais graves podem cursar com anafilaxia e comprometimento de vias aéreas superiores e inferiores, necessitando de intervenção terapêutica imediata. Clinicamente, esta síndrome cursa com edema e prurido de intensidade variável na área afetada, às vezes com dor local e o eritema é um elemento eruptivo nem sempre presente<sup>1, 2</sup>.

O angioedema de causa imunológica pode ser devido a mecanismo dependente de IgE, onde a exposição ao antígeno pode se dar por via inalatória, parenteral, oral ou mesmo por contato, como nas reações ao látex. A deficiência, familiar ou adquirida, de inibidor da C1 esterase pode manifestar-se como angioedema labial.

**Tabela 1 – Causas de edema labial**

<b>· Imunológicas</b>
<ul style="list-style-type: none"> <li>• Reações IgE mediadas (hipersensibilidade tipo I)</li> <li>• Dermatites de contato (hipersensibilidade tardia)</li> <li>• Deficiências de inibidor de C1 esterase</li> </ul>
<b>· Não Imunológicas</b>
<ul style="list-style-type: none"> <li>• Reações anafilatóides</li> <li>• Dermatites por irritantes primários</li> <li>• Fatores físicos:               <ul style="list-style-type: none"> <li>urticárias físicas</li> <li>dermatite artefacta (trauma)</li> <li>radiação</li> <li>obstrução venosa</li> <li>linfedema</li> </ul> </li> </ul>
<b>· Doença Granulomatosa</b>
<ul style="list-style-type: none"> <li>• Doença de Crohn</li> <li>• Sarcoidose</li> </ul>

compatível com o diagnóstico de queilite granulomatosa ([figura 2](#)).

O achado histopatológico associado ao quadro clínico de edema labial recorrente, língua escrotal e hipertrofia de papilas gengivais, permitiram a conclusão diagnóstica de síndrome de Melkersson-Rosenthal.

Foi introduzida terapêutica com talidomida na dose de 100mg/dia, por um período de 90 dias a partir de agosto de 1998. Observou-se ao final deste período redução acentuada no volume do lábio superior e o tratamento foi estendido por mais 60 dias, quando foi interrompido para observação clínica. Durante o tratamento não se observou qualquer efeito adverso. Após 45 dias sem a medicação, o paciente desenvolveu episódio súbito e progressivo de parestesia facial esquerda, com leve desvio da comissura labial para a direita e ptose palpebral esquerda, além de um aumento discreto no volume do lábio. Foi então submetido a corticoterapia, prescrita pelo neurologista, ocorrendo remissão do quadro clínico. Após a retirada da corticoterapia ocorreu recidiva da paralisia facial e, por isso, a mesma foi reintroduzida, desta vez, com a adição de talidomida, na dose de 100mg/dia. Com a descontinuação do corticosteroide ao final de 30 dias, observou-se remissão completa do quadro neurológico e o paciente permanece, até o momento, em uso de talidomida (100mg/dia), sem novos episódios de paralisia facial e com evidente diminuição do volume inicial do lábio afetado ([figura 3](#)).

## Discussão

O presente caso ilustra as dificuldades da avaliação de um quadro de edema labial. Na fase inicial da doença, este paciente apresentava lesões fugazes e recorrentes, a princípio sugestivas de um angioedema, porém a evolução do quadro, com edema labial persistente e progressivo, tornaria esta hipótese inconsistente, reforçada pela ausência de elementos na história clínica, à exceção da associação de piora dos sintomas com a ingestão de aditivos alimentares ou tomate, mas os testes alérgicos foram negativos.

A possibilidade de uma dermatite de contato, relacionada a produtos de higiene oral, ligantes metálicos ou a látex, apesar da ausência de eczematização peri oral, foi afastada com os resultados negativos dos testes de contato.

A hipótese de doença granulomatosa de lábio, sugerida pela história e exame clínico, foi confirmada pelo exame histológico que, por sua vez, descartou outras etiologias como infecções, doenças inflamatórias ou infiltrativas ou mesmo tumores, preliminarmente descartadas, pela ausência de sinais flogísticos, adenopatias, lesões satélites ou sinais e sintomas em outros órgãos e sistemas.

O achado histológico de granulomas não distingue a síndrome de Melkersson-Rosenthal de outras doenças granulomatosas, porém os achados clínicos e laboratoriais não suportavam as hipóteses de doença de Crohn ou sarcoidose e, a presença de língua escrotal e hipertrofia gengival não era compatível com a queilite de Miescher, variante monossintomática da síndrome de Melkersson-

<ul style="list-style-type: none"> <li>• Queilite de Miescher</li> <li>• Síndrome de Melkersson-Rosenthal</li> </ul>
<p><b>• Infecções</b></p>
<ul style="list-style-type: none"> <li>• Celulite</li> <li>• Erisipela</li> <li>• Impetigo</li> <li>• Hanseníase Virchowiana</li> <li>• Tuberculose (lupus vulgaris)</li> <li>• Triquinelose</li> <li>• Hepatite B</li> <li>• Paracoccidiodomicose</li> </ul>
<p><b>• Doenças da glândula parótida</b></p>
<p><b>• Tumores</b></p>
<ul style="list-style-type: none"> <li>• Granuloma linfomatóide</li> <li>• Linfangioma</li> </ul>
<p><b>• Doenças inflamatórias ou infiltrativas</b></p>
<ul style="list-style-type: none"> <li>• Acne vulgar</li> <li>• Amiloidose</li> <li>• Paniculite</li> </ul>
<p><b>• Outras</b></p>
<ul style="list-style-type: none"> <li>• Doenças auto-imunes</li> </ul> <p>Lupus eritematoso discóide Esclerodermia</p> <ul style="list-style-type: none"> <li>• Doença de Anderson-Fabry</li> </ul>

Angioedema por contato, por mecanismos de hipersensibilidade do tipo IV, podem ser causados, mais frequentemente, por cosméticos, produtos de higiene oral ou ligas metálicas usadas por odontólogos. Esses quadros clínicos podem evoluir com cronicidade, cursam com prurido, na maioria das vezes e, ao exame dermatológico, pode-se observar eczematização e descamação peri oral ou mesmo lesões em outras áreas da face<sup>3</sup>.

Angioedema por mecanismos não imunológicos incluem, entre outros, (a) reações decorrentes da degranulação espontânea de mastócitos e basófilos, como nas reações

Rosenthal,. Finalmente, a evolução do quadro clínico, com o desenvolvimento de paralisia facial, não deixou dúvidas quanto ao diagnóstico firmado cerca de seis meses antes deste evento.

Diversas alternativas terapêuticas têm sido sugeridas para o tratamento da síndrome de Melkersson-Rosenthal, entre elas o sulfato de hidroxicloroquina<sup>17</sup>, metotrexate<sup>23</sup>, injeções intralesionais de corticosteroides<sup>24, 25</sup>, metilprednisona<sup>25, 26</sup>, clofazimina<sup>27</sup> e redução cirúrgica<sup>28</sup>.

A clofazimina é uma droga utilizada no tratamento da hanseníase. Tem sido considerada eficaz no tratamento da queilite granulomatosa, mas o seu mecanismo de ação é desconhecido, parecendo interferir no processo de fagocitose<sup>27</sup>.

A talidomida é, também, utilizada no tratamento da hanseníase, sendo um potente inibidor de TNF $\alpha$  (fator de necrose tumoral alfa), fundamental na ativação do processo fagocitário<sup>29</sup>. Seu uso em mulheres é restrito, especialmente naquelas em idade reprodutiva. Pelo fato da síndrome de Melkersson-Rosenthal ter etiologia desconhecida, inúmeras hipóteses têm sido propostas para sua patogenia. Conseqüentemente, é razoável supor que o TNF $\alpha$  pode estar envolvido na patogênese desta doença, uma vez que a histologia das lesões mostra a presença de intenso processo fagocitário, caracterizado pela presença de granulomas de células epitelióides. Com este raciocínio, optamos por iniciar o tratamento deste paciente com a talidomida.

A evolução do quadro clínico mostrou que a talidomida foi eficiente neste caso, obtendo-se o controle da progressão da doença, especialmente no que diz respeito à redução do edema labial e da paralisia facial, sem causar efeitos adversos.

Em conclusão, a síndrome de Melkersson-Rosenthal deve ser considerada como diagnóstico diferencial em pacientes com edema orofacial recorrente, associado com manifestações neurológicas ou dermatológicas, embora, não necessariamente, tendo a tríade completa. Adicionalmente, a talidomida pode ser uma alternativa terapêutica para esses pacientes, especialmente os do sexo masculino.

**Referências bibliográficas:**

1. Millar MM, Patterson R. A patient referred for evaluation of angioedema. *Ann Allergy Asthma Immunol* 1998;81:140-42
2. Orfan NA, Kolski GB. Physical urticarias. *Ann Allergy Clin Immunol* 1993;71:205-12.
3. Carvalho, LP. Eczemas por contato. In: Negreiros B, Ungier C (ed). *Alergologia Clínica*. 1<sup>st</sup> ed. Rio de Janeiro. Editora Atheneu, 1995. Cap 7.
4. Seba JB. Reações adversas aos anestésicos locais. In: Negreiros B, Ungier C (ed). *Alergologia Clínica*. 1<sup>st</sup> ed. Rio de Janeiro. Editora Atheneu, 1995. Cap 7.

aos contrastes; (b) as que ocorrem pela inibição da ciclooxigenase, com formação de cisteinil-leucotrienos, observadas nas reações por analgésicos e, (c) as conseqüentes à inibição da enzima da angiotensina convertase, com favorecimento de formação de cini-nas, como observado com o uso de anti-hipertensivos.

Estímulos físicos como pressão, calor, frio e vibração podem resultar em angioedema, às vezes acompanhado de lesões urticariformes<sup>2</sup>.

Dermatite artefacta (patomímia), com edema de lábios tem sido relatada em pacientes que se submetem a procedimentos dentários e naqueles com distúrbios neurosensoriais ou psiquiátricos<sup>4</sup>.

A queilite granulomatosa é uma entidade rara, que pode estar associada a algumas patologias como doença de Crohn, sarcoidose, síndrome de Melkersson-Rosenthal e queilite de Miescher<sup>1, 5-8</sup>.

A doença de Crohn cursa com sintomas intestinais (síndrome de má-absorção) e alterações ósseas<sup>7, 8</sup>.

Na sarcoidose podem ser observadas alterações pulmonares, evidenciadas em RX de tórax, além de elevação da enzima da angiotensina convertase. Adicionalmente, o teste de Kvein pode ser útil na confirmação do diagnóstico, apesar de estar em desuso<sup>6, 9</sup>.

A síndrome de Melkersson-Rosenthal é caracterizada por uma tríade composta de edema recorrente orofacial, língua escrotal e paralisia facial. Hipertrofia gengival pode ser a primeira manifestação da doença. As exacerbações e recorrências são comuns. A tríade clássica nem sempre é observada, de forma que, variantes oligossintomáticas ou monossintomáticas são vistas mais frequentemente e isto pode constituir uma dificuldade diagnóstica. A queilite granulomatosa de Miescher é uma variante monossintomática da síndrome de Melkersson-Rosenthal. Os achados histopatológicos de granuloma, não caseoso, suportam o diagnóstico<sup>5, 6, 10, 11</sup>. A etiologia é desconhecida e diversas causas têm sido sugeridas, entre elas, transmissão hereditária<sup>12</sup>, intolerância a aditivos alimentares<sup>13, 14</sup>, hipersensibilidade tardia a proteínas do leite de vaca<sup>15</sup> e a metais como, por exemplo, cobalto<sup>16</sup>. A incidência é maior em adultos jovens<sup>17</sup>.

Celulite, impetigo e erisipela cursam, em geral, com sinais flogísticos locais, além de febre e adenopatia, em alguns casos<sup>18</sup>.

A triquinelose é uma zoonose, que pode ocorrer após ingestão de produtos animais contaminados com *Trichinella spiralis*. A maioria das infecções são leves, porém as mais graves, cursam com sintomas intensos, incluindo edema facial e peri-orbitário, além de "rush" cutâneo. Náuseas, vômitos, diarreia, cólicas abdominais, mialgia e fraqueza muscular podem estar presentes. Eosinofilia, níveis elevados

- 1 ed. Rio de Janeiro. Editora Atheneu, 1995. Cap 11.
5. Rogers RS. Melkersson-Rosenthal syndrome and orofacial granulomatosis. *Dermatol Clin* 1996; 14(2):371-9.
6. Wiesenfeld D, Ferguson MM, Mitchell DN, et al. Orofacial granulomatosis: a clinical and pathological analysis. *Q J Med* 1985;54(213):101-13.
7. Rogers RS, Bekic M. Diseases of the lips. *Semin Cutan Med Surg*. 1997;16(4):328-36.
8. Worsaae N, Christensen KC, Bondensen S, Jar-num S. Melkersson-Rosenthal syndrome and Crohn's disease. *BR J Oral Surg*. 1980;18(3):254-8.
9. Lindelof B, Eklund A, Liden S. Kvein test reactivity in Melkersson-Rosenthal syndrome (cheilitis granulomatosa). *Acta Derm Venereol*. 1985;65(5): 443-5.
10. Moreno MV, Fernandez M, Oehling F. Melkersson-Rosenthal syndrome. *Allergol Immunopathol Madr*. 1988;16(5):369-72.
11. Worsaae N, Pindborg JJ. Granulomatous gingival manifestations of Melkersson-Rosenthal syndrome. *Oral Surg Oral Med Oral Pathol*. 1980;49(2): 131-8.
12. Meisel-Stosiek M, Hornstein OP, Stosiek N. Family study on Melkersson-Rosenthal syndrome. Some hereditary aspects of the disease and review of literature. *Acta Derm Venereol*. 1990;70(3): 221-6.
13. Pachor ML, Urbani G, Cortina P, et al. *Oral Surg Oral Med Oral Pathol*. 1989;67(4):393-5.
14. Armstrong DK, Biagioni P, Lamey PJ, Burrows D. Contact hypersensitivity in patients with orofacial granulomatosis. *Am J Contact Dermat*. 1997; 8(1):35-8.
15. Levy FS, Bircher AJ, Buchner AS. Delayed-type hypersensitivity to cow's milk protein in Melkersson-Rosenthal syndrome: coincidence or pathogenic role?. *Dermatology* 1996;192(2):99-102.
16. Pryce DW, King CM. Orofacial granulomatosis associated with delayed hypersensitivity to cobalt. *Clin Exp Dermatol*. 1990;15(5):384-6.
17. Allen CM, Camisa C, Hamzeh S, Stephens L. Cheilitis granulomatosa: report of six cases and review of the literature. *J Am Acad Dermatol*. 1990;23(3 Pt 1):444-50.
18. Arndt Jr HL, Odom RB, James WD (ed.). In: *Diseases of the skin* 8<sup>th</sup> ed. Philadelphia. W.B.Saunders Company, 1990.

de IgE e aumento de enzi-mas musculares (CPK e LDH) são relevantes para o diagnóstico<sup>19</sup>.

Relatos isolados têm relacionado hepatite B com angioedema<sup>20</sup>.

Formas atípicas de tuberculose e hanseníase virchowiana podem cursar com edema labial e o exame histopatológico é fundamental no diagnós-tico. Nas lesões de tuberculose (lupus vulgar), ob-servam-se nódulos eritemato acastanhados e pode haver acometimento de região para nasal. As le-sões de hanseníase virchowiana consistem, fre-qüentemente, em máculas ou infiltrações lepro-matosas difusas, em placas ou nodulares, com a presença de inúmeros bacilos ao exame histoló-gico<sup>18</sup>.

A paracoccidiodomicose acomete, em geral, homens em idade adulta provenientes de zonas rurais. Pode cursar com queilite infiltrativa, pro-prorcionando um aspecto de estomatite amorifor-me. Febre, caquexia, dores abdominais, diarréia ou obstipação podem estar presentes<sup>19</sup>.

Doenças da glândula parótida usualmente le-vam a um edema de mucosa bucal e de áreas mandibulares<sup>18</sup>.

O granuloma linfomatóide é um processo angi-ocêntrico, linfohistocitário que pode afetar uma variedade de órgãos e sistemas, incluindo pul-mões, rins, sistema nervoso e pele. As manifesta-ções cutâneas podem incluir pápulas, erupções máculopapulosas, nódulos, vesículas, placas ou ulcerações. Essas lesões podem afetar a face, e edema facial tem sido relatado<sup>21</sup>.

O linfangioma é um tumor linfático benigno que pode cursar com macroqueilia quando ocorre no lábio. As lesões são esbranquiçadas e amoleci-das. Em alguns casos ocorre a remissão espontâ-nea<sup>18</sup>.

Amiloidose é uma doença por depósito de cole-ção de proteínas, podendo acometer múltiplos ór-gãos. Os sinais e sintomas são variáveis e pode haver edema de face, porém outros sintomas, co-mo perda de peso e hepatomegalia estão presen-tes, além de sinais cutâneos como petéquias, equi-moses, pápulas, nódulos, lesões bolhosas ou es-pessamento cutâneo<sup>18</sup>.

Acne vulgar e paniculite podem cursar com edema de lábios quando o sítio da lesão se res-tringe a esta localização<sup>18</sup>.

Formas atípicas de lupus eritematoso discóide<sup>22</sup> podem acometer lábios, o mesmo ocorrendo com lesões típicas, porém pouco freqüentes, em "gol-pe de sabre", da esclerodermia<sup>1</sup>.

A doença de Anderson-Fabry é hereditária, li-gada ao sexo e provocada pela deficiência de al-fa-galactosidase A. O exame das lesões mostra finas pápulas teleangiectásicas vistas, principal-mente, em extremidades inferiores, genitália, axi-las e lábios, que à primeira vista sugerem púr-pura<sup>18</sup>.

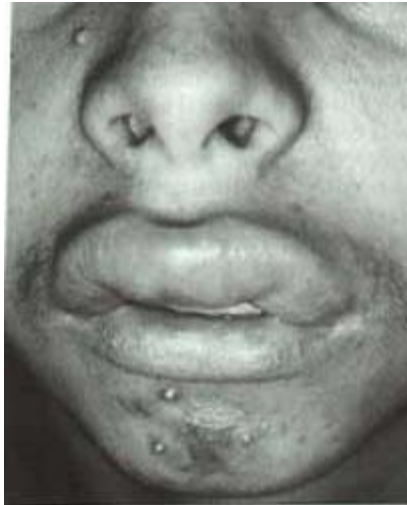19. Veronesi R (ed). In: Doenças infecciosas e para-sitárias. 6ª ed. Rio de Janeiro. Editora Guanabara Koogan, 1976.
20. Geller M. Association of chronic localized angio-edema of the tongue with hepatitis B. *Ann Allergy Asthma Immunol* 1998;81:96 (letter to the editor).
21. Connelly TJ, Kauh YC, Luscombe HA, Becker G. Leukemic macrocheilitis associated with hairy-cell leukemia and the Melkersson-Rosenthal syn-drome. *J Am Acad Dermatol* 1986;14(2 Pt 2):353-8.
22. Khare AK, Pandey SS, Singh G. An unusual pre-sentation of chronic discoid lupus erythematosus, *Indian J Dermatol*. 1984;29(3):30-2.
23. Leicht S, Youngberg G, Modica L. Melkersson-Rosenthal syndrome: elevations in serum angio-tensin converting enzyme and results of treatment with methotrexate. *South Med J* 1989;82(1):74-6.
24. Williams PM, Greenberg MS. Management of cheilitis granulomatosa. *Oral Surg Oral Med Oral Pathol* 1991;72(4):436-9.
25. Kolokotronis A, Antoniadis D, Trigonidis G, Pa-panagiotou P. Granulomatous cheilitis: a study of six cases. *Oral Dis* 1997;3(3):188-92.
26. Kesler A, Vainstein G, Gadoth N. Melkersson-Rosenthal syndrome treated by methylpredniso-lone. *Neurology* 1998;51(5):1440-1.
27. Podmore P, Burrows D. Clofazimine: an effective treatment for Melkersson-Rosenthal syndrome or Miescher's cheilitis. *Clin Exp Dermatol* 1986; 11(2):173-8.
28. Habel G, O'Regan B. Surgical management of macrocheilia of the lower lip. *Br J Oral Maxillofac Surg* 1990;28(5):295-8.
29. Eigler A, Sinha B, Hartmann G, Endres S. Ta-ming TNF: strategies to restrain this proinflamma-tory cytokine. *Immunol Today* 1997;10(18):487-92.

#### Endereço para correspondência

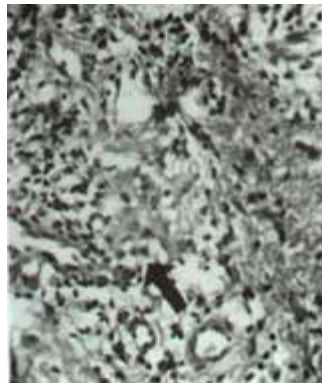
**Dr. Manoel Medeiros Jr.**  
**Av. ACM, 780/1103 – Itaigara**  
**41820-000 - Salvador - BA**  
**Telefax: 0XX-71-351.6130**  
**E-mail: mmedeiros@quasar.com.br**



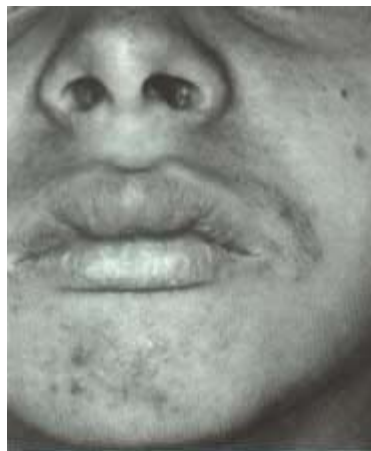**Figura 1** – Aspecto do edema labial na consulta de avaliação inicial



**Figura 2** – Visualização microscópica (aumento 100X) do corte histológico da lesão. A seta mostra a presença de granuloma de células epitelióides, sem a presença de caseose.



**Figura 3** – Aspecto do edema labial após 90 dias de tratamento com Talidomida



[\[Home Page SBAI\]](#) [\[Índice Geral\]](#) [\[Índice do Fascículo\]](#)

A Revista Brasileira de Alergia e Imunopatologia é publicação oficial da Sociedade Brasileira de Alergia e Imunopatologia.

